

华图教育旗下专业品牌



专注医考 精于辅导

临床执业医师技能考试

学员专用模拟题

《第三站—辅助检查》



扫一扫关注，回复“执业医师”获取全套模拟题

报名电话：020-61136179 (20 条线) 蓝老师：18816893990 (微信同号)

报名地址：广州市天河区燕岭路 113 号 华图教育

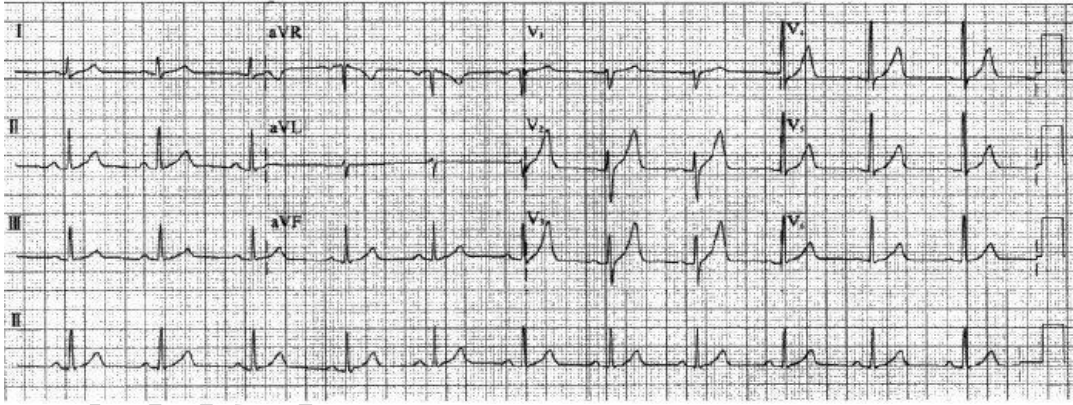
医考微学堂公众号 ID: ykwxt2017

执业医师资格证交流群：580085603

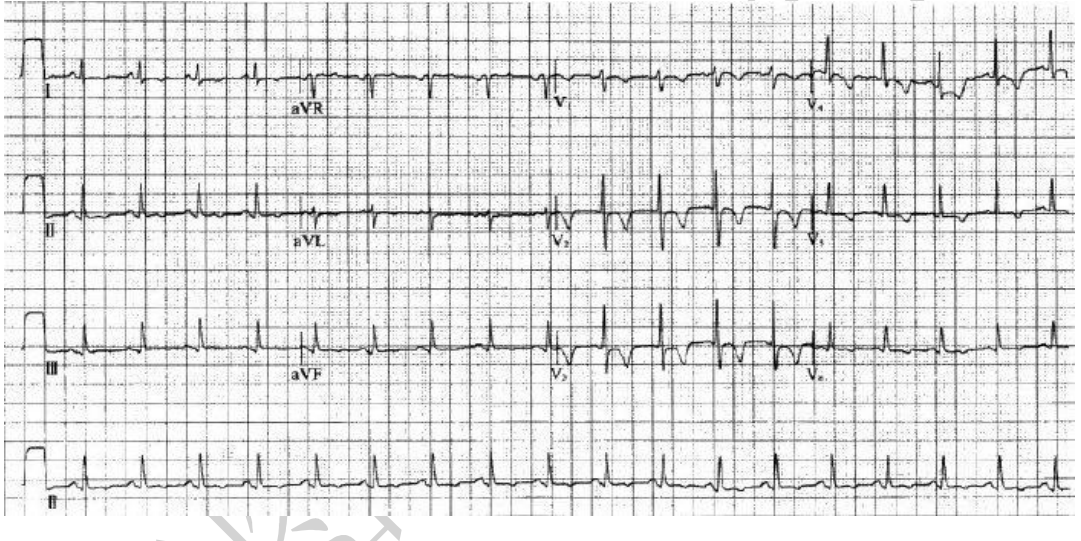
第一节 心电图

模拟试题 1:

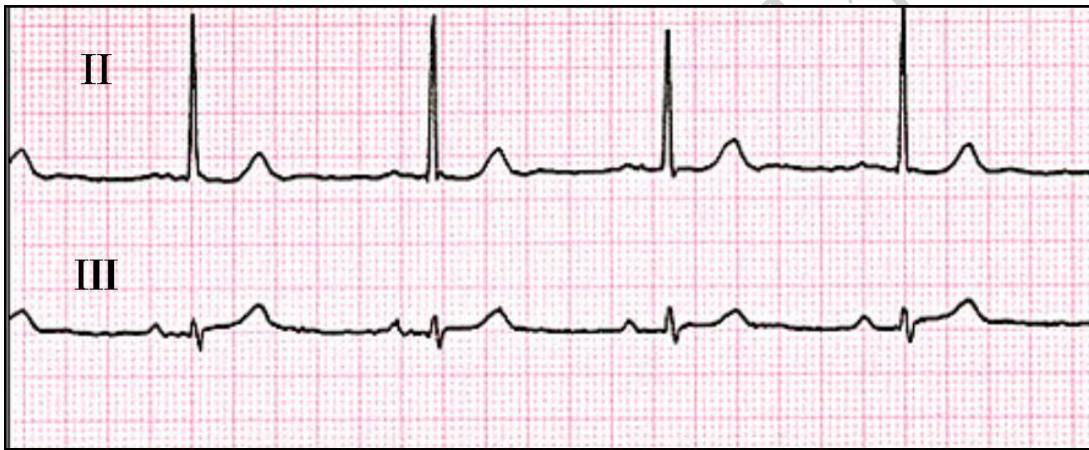
以下心电图诊断行为
<input checked="" type="radio"/> A. 大致正常心电图
<input type="radio"/> B. 窦性心动过速
<input type="radio"/> C. 左室肥厚
<input type="radio"/> D. 窦性心动过缓
<input type="radio"/> E. 急性心肌梗死




模拟试题 2:

以下心电图诊断行为
<input type="radio"/> A. 大至正常心电图
<input checked="" type="radio"/> B. 窦性心动过速
<input type="radio"/> C. 左室肥厚
<input type="radio"/> D. 窦性心动过缓
<input type="radio"/> E. 急性心肌梗死


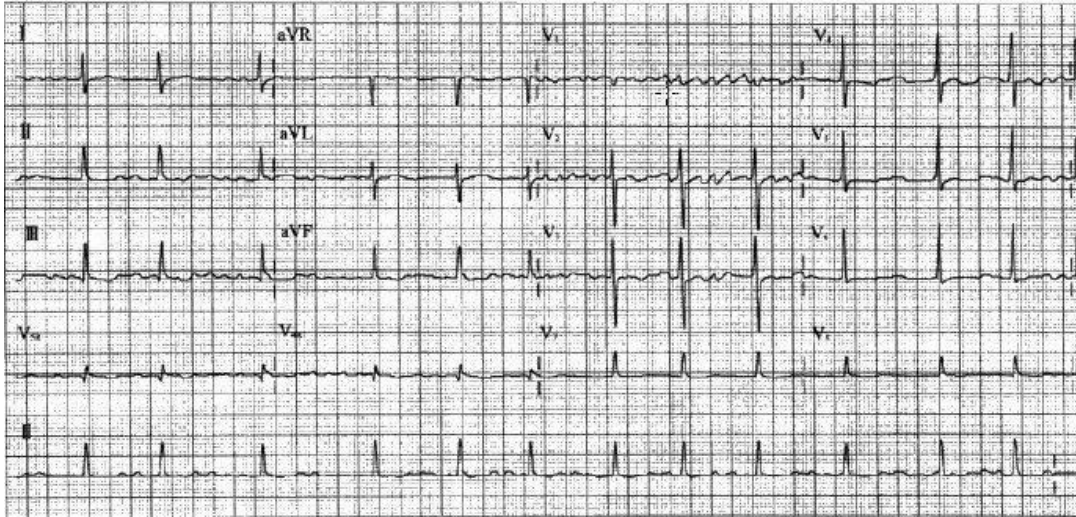
模拟试题 3:

以下心电图诊断行为
<input type="radio"/> A. 大致正常心电图
<input type="radio"/> B. 窦性心动过速
<input type="radio"/> C. 左室肥厚
<input checked="" type="radio"/> D. 窦性心动过缓
<input type="radio"/> E. 急性心肌梗死


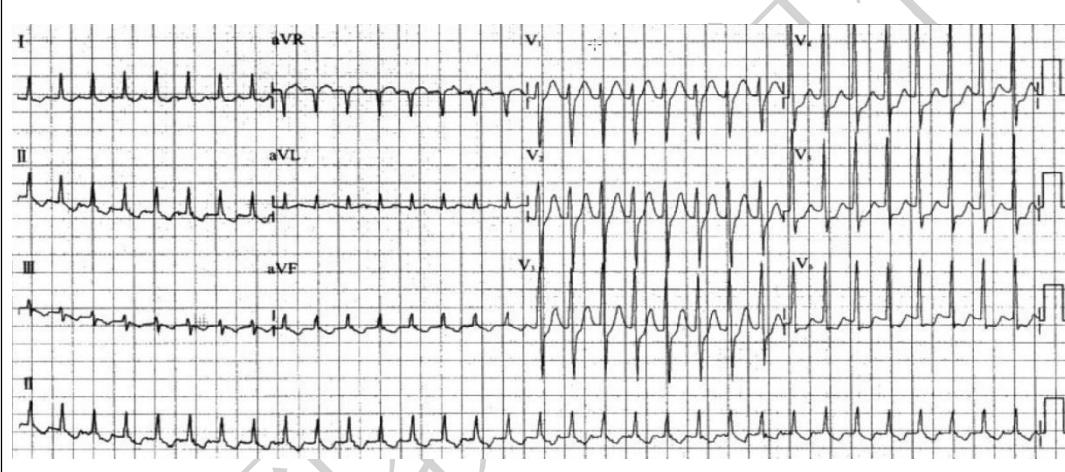
模拟试题 4:

以下心电图诊断行为
<input type="radio"/> A. 大致正常心电图
<input type="radio"/> B. 窦性心动过速
<input checked="" type="radio"/> C. 房性早搏
<input type="radio"/> D. II度房室传导阻滞
<input type="radio"/> E. 室性早搏


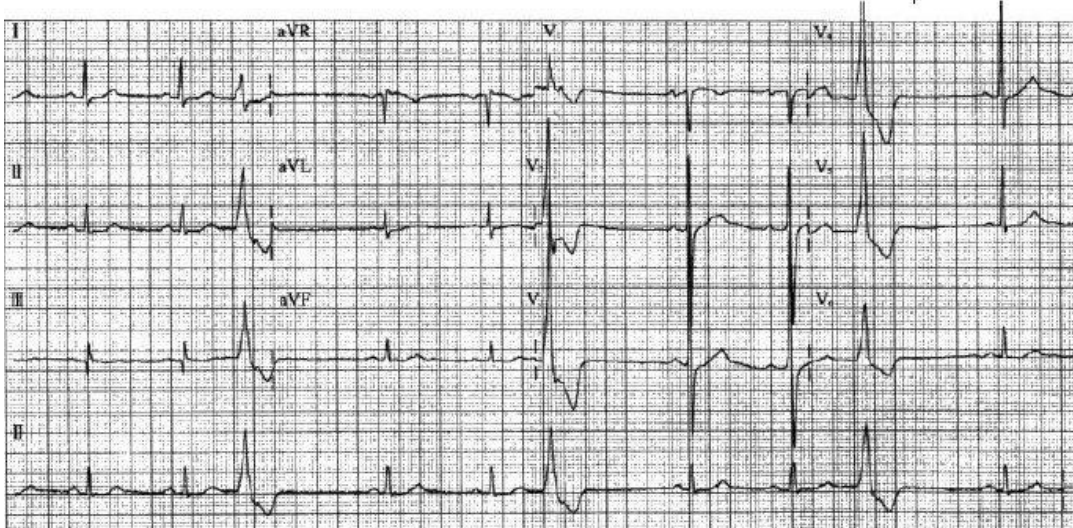
模拟试题 5:

以下心电图诊断行为
<input type="radio"/> A. 室上性心动过速
<input type="radio"/> B. 窦性心动过速
<input checked="" type="radio"/> C. 心房颤动
<input type="radio"/> D. 心室颤动
<input type="radio"/> E. 急性心肌梗死


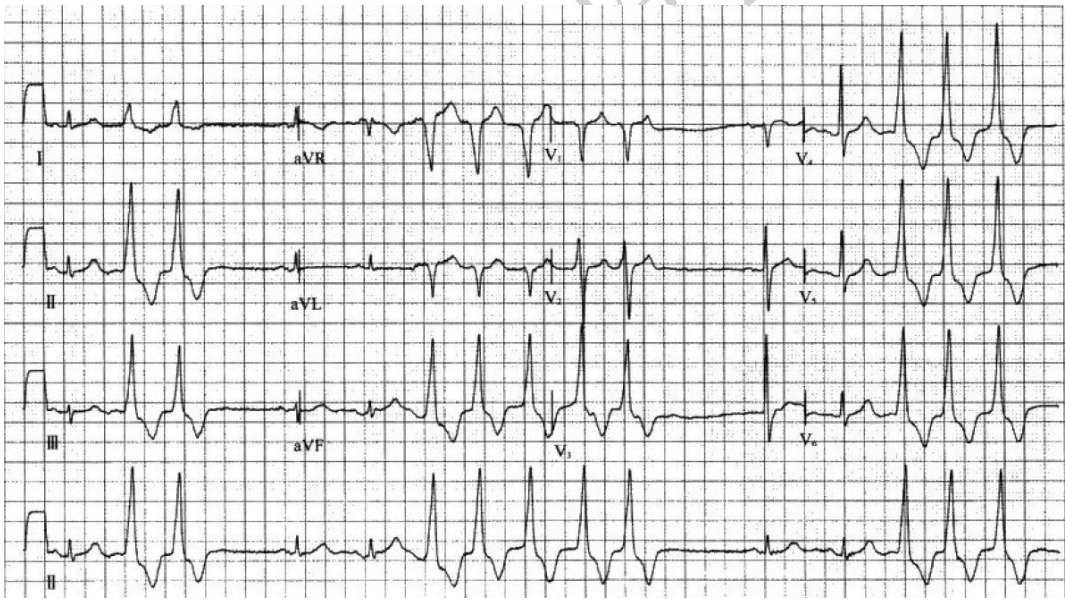
模拟试题 6:

以下心电图诊断行为
<input checked="" type="radio"/> A. 室上性心动过速
<input type="radio"/> B. 窦性心动过速
<input type="radio"/> C. 室性心动过速
<input type="radio"/> D. 心房颤动
<input type="radio"/> E. 心室颤动


模拟试题 7:

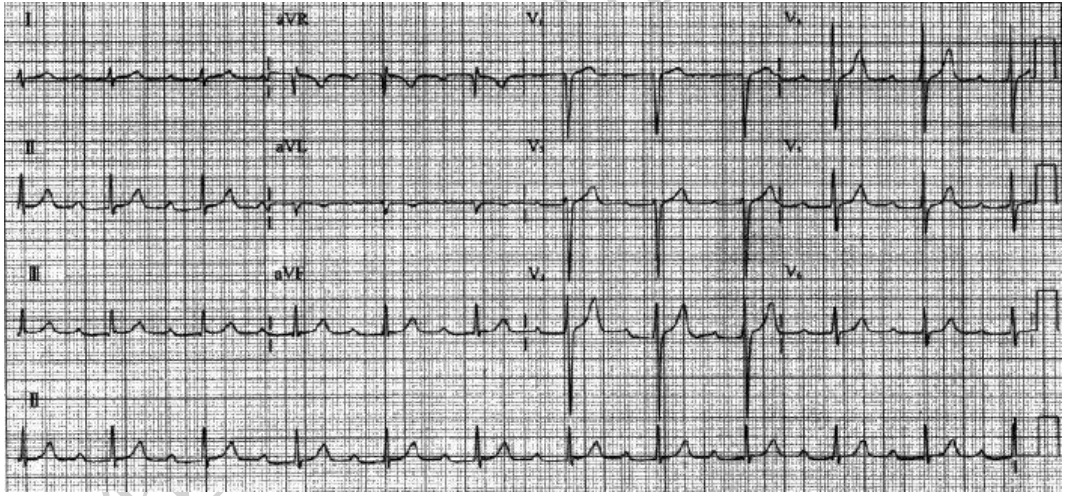
以下心电图诊断行为
<input type="radio"/> A. 房性早搏
<input type="radio"/> B. 交界区早搏
<input checked="" type="radio"/> C. 室性早搏
<input type="radio"/> D. 心房颤动
<input type="radio"/> E. 室性心动过速


模拟试题 8:

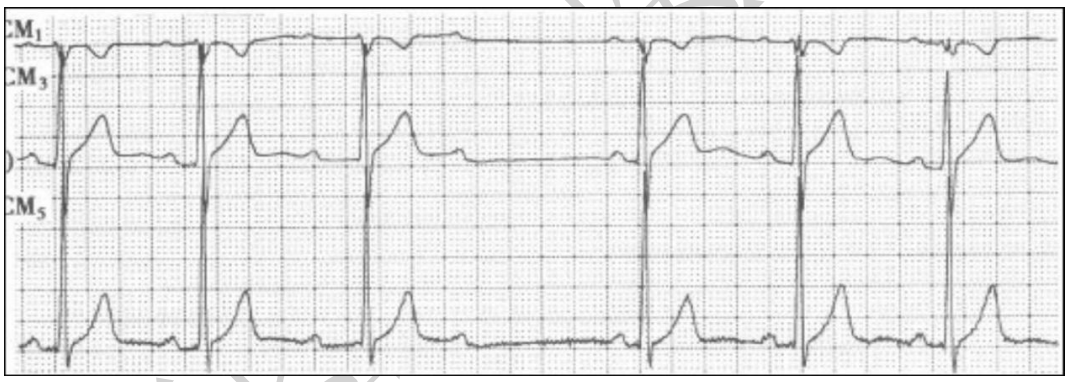
以下心电图诊断行为
<input type="radio"/> A. 房性心动过速
<input type="radio"/> B. 交界区心动过速
<input type="radio"/> C. 阵发性室上性心动过速
<input type="radio"/> D. 快速心房颤动
<input checked="" type="radio"/> E. 室性心动过速


模拟试题 9:

以下心电图诊断行为
<input type="radio"/> A. 房性心动过速
<input type="radio"/> B. 交界区心动过速
<input type="radio"/> C. 阵发性室上性心动过速
<input type="radio"/> D. 快速心房颤动
<input checked="" type="radio"/> E. 室性心动过速

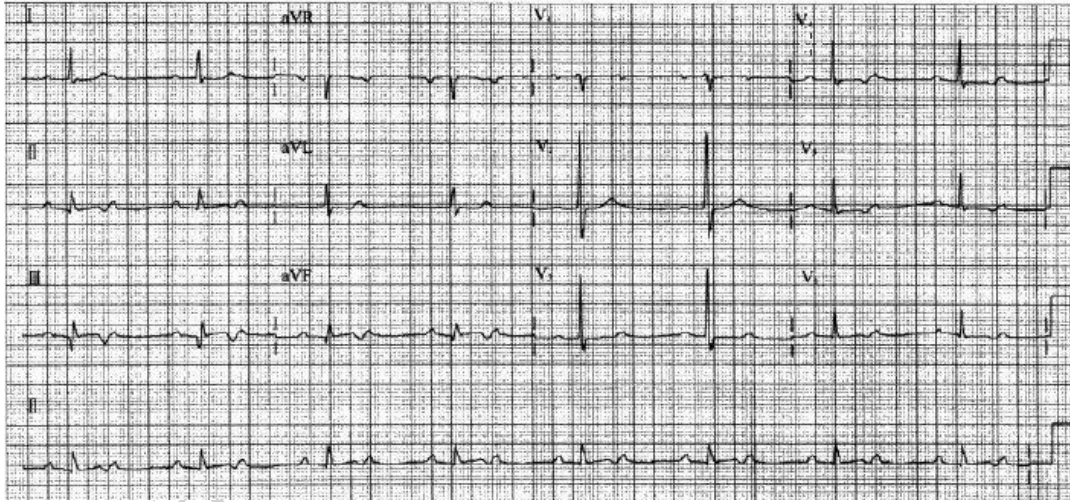


模拟试题 10:

以下心电图诊断行为
<input type="radio"/> A. 窦性心动过缓
<input type="radio"/> B. 缓慢性心房颤动
<input checked="" type="radio"/> C. 二度 I 型房室传导阻滞
<input type="radio"/> D. 二度 II 型房室传导阻滞
<input type="radio"/> E. 三度房室传导阻滞


模拟试题 11:

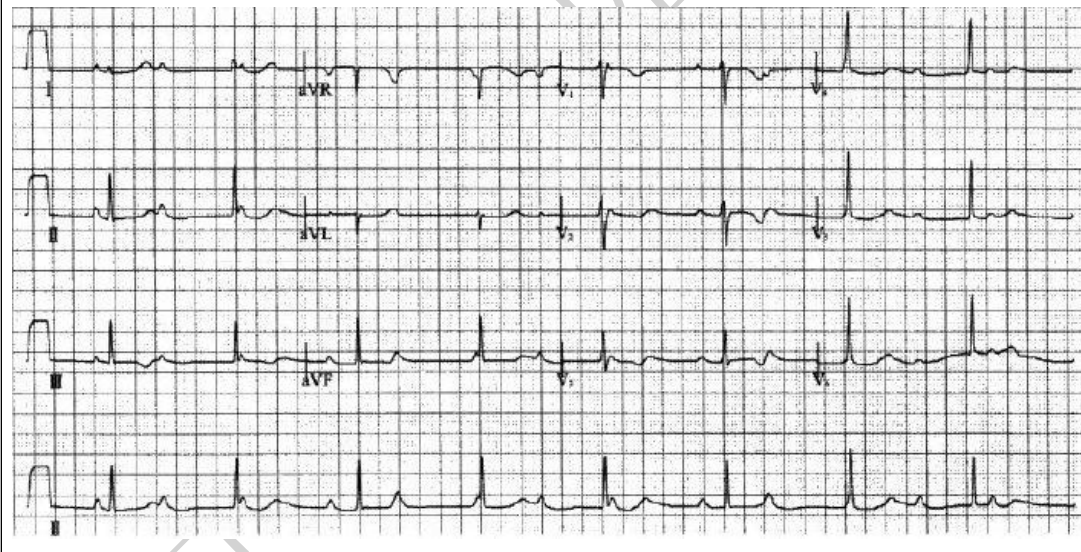
以下心电图诊断行为
<input type="radio"/> A. 窦性心动过缓
<input type="radio"/> B. 缓慢性心房颤动
<input type="radio"/> C. 二度 I 型房室传导阻滞
<input checked="" type="radio"/> D. 二度 II 型房室传导阻滞
<input type="radio"/> E. 三度房室传导阻滞



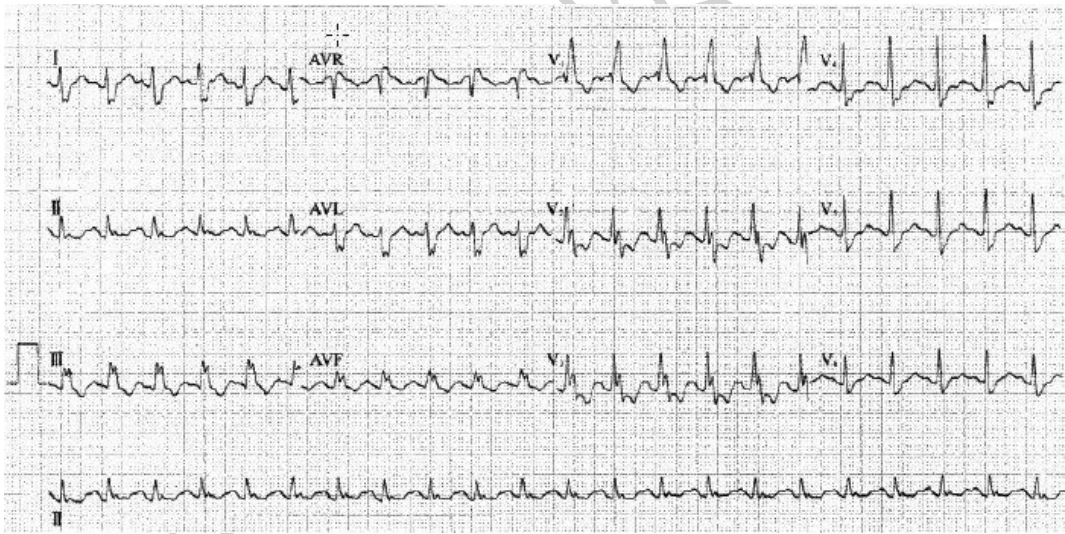
模拟试题 12:

以下心电图诊断行为

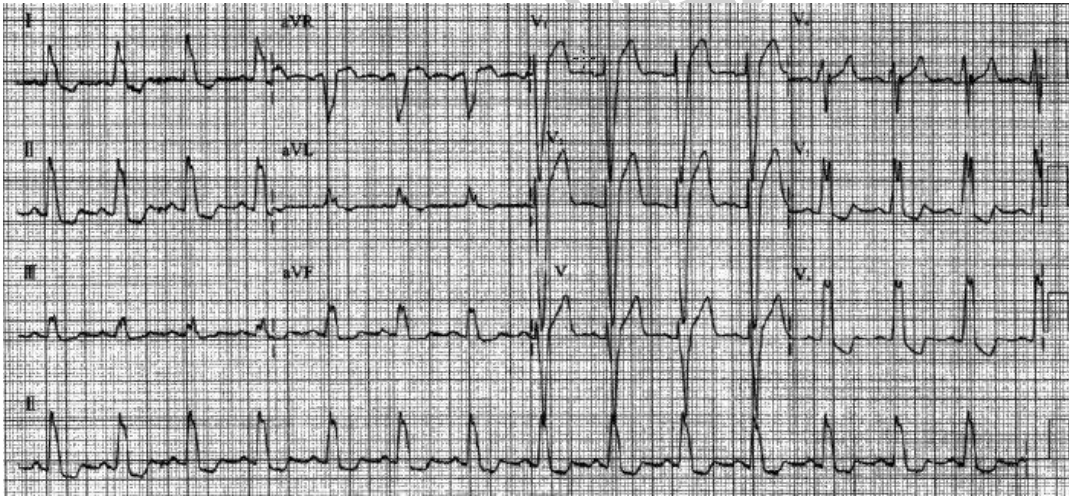
- A. 窦性心动过缓
- B. 缓慢性心房颤动
- C. 二度 I 型房室传导阻滞
- D. 二度 II 型房室传导阻滞
- E. 三度房室传导阻滞



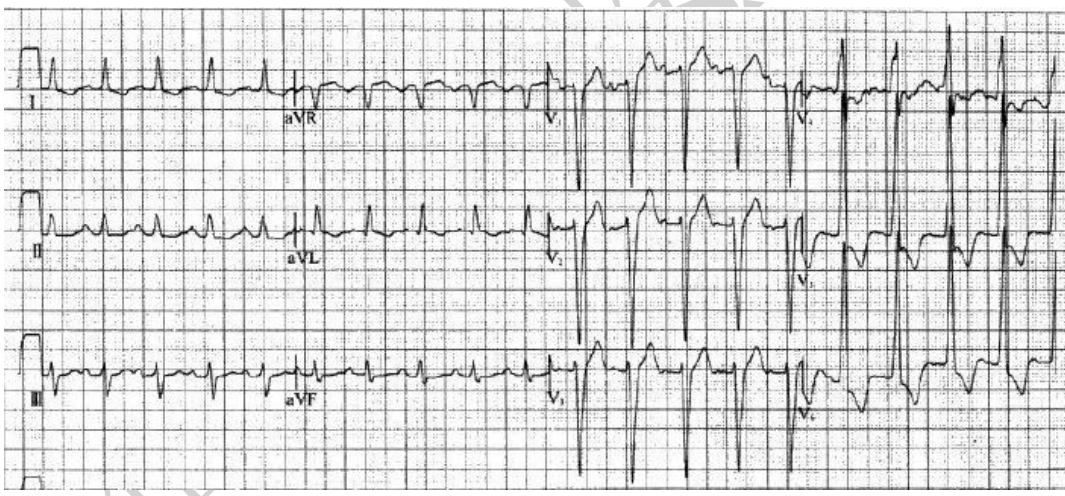
模拟试题 13:

以下心电图诊断行为
<input type="radio"/> A. 窦性心动过缓
<input type="radio"/> B. 房室传导阻滞
<input type="radio"/> C. 左束支传导阻滞
<input checked="" type="radio"/> D. 右束支传导阻滞
<input type="radio"/> E. 心房颤动


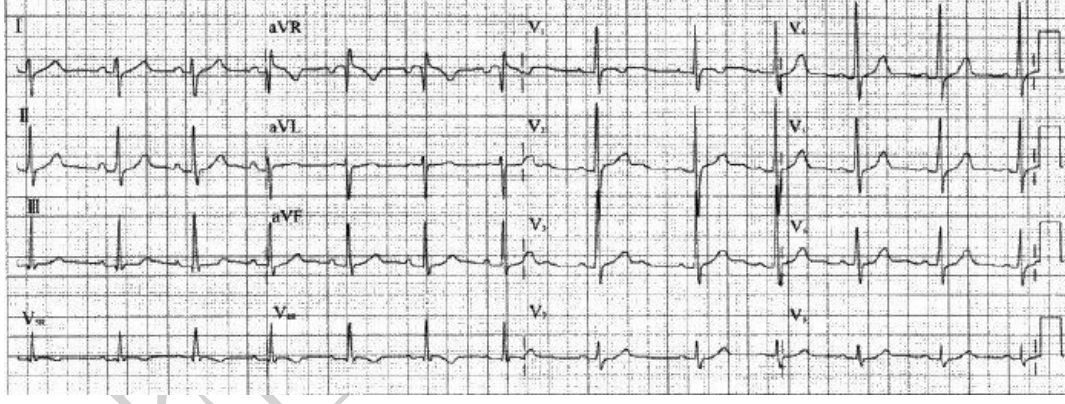
模拟试题 14:

以下心电图诊断行为
<input type="radio"/> A. 窦性心动过缓
<input type="radio"/> B. 右束支传导阻滞
<input type="radio"/> C. 二度 I 型房室传导阻滞
<input type="radio"/> D. 二度 II 型房室传导阻滞
<input checked="" type="radio"/> E. 左束支传导阻滞


模拟试题 15:

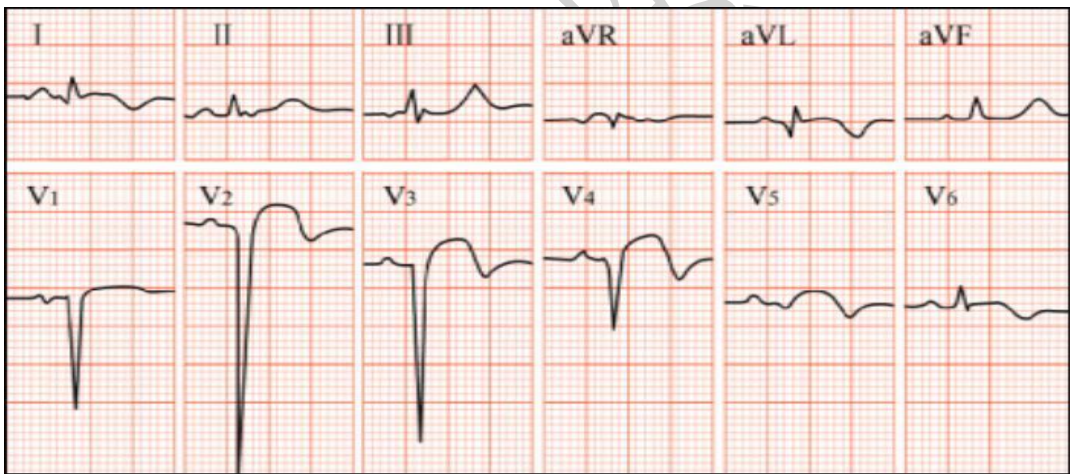
以下心电图诊断行为
<input type="radio"/> A. 心肌梗死
<input type="radio"/> B. 左房肥大
<input type="radio"/> C. 右室肥厚
<input checked="" type="radio"/> D. 左室肥厚
<input type="radio"/> E. 双心室肥厚


模拟试题 16:

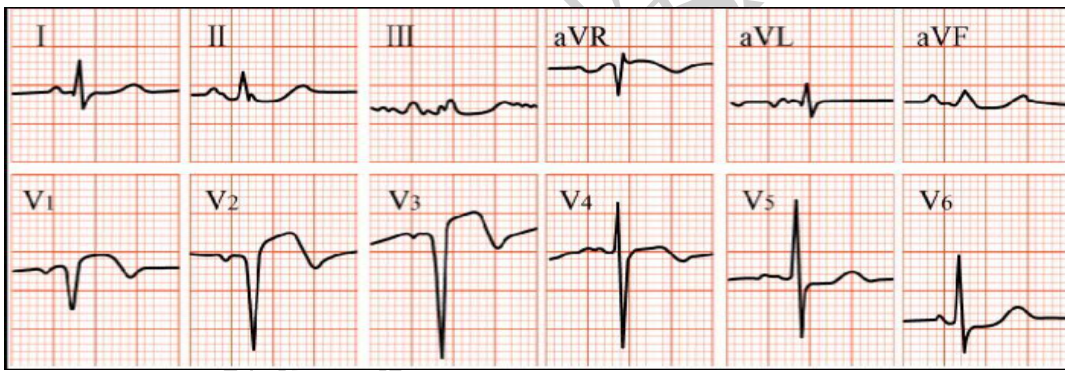
以下心电图诊断行为
<input type="radio"/> A. 心肌梗死
<input type="radio"/> B. 左房肥大
<input checked="" type="radio"/> C. 右室肥厚
<input type="radio"/> D. 左室肥厚
<input type="radio"/> E. 双心室肥厚


模拟试题 17:

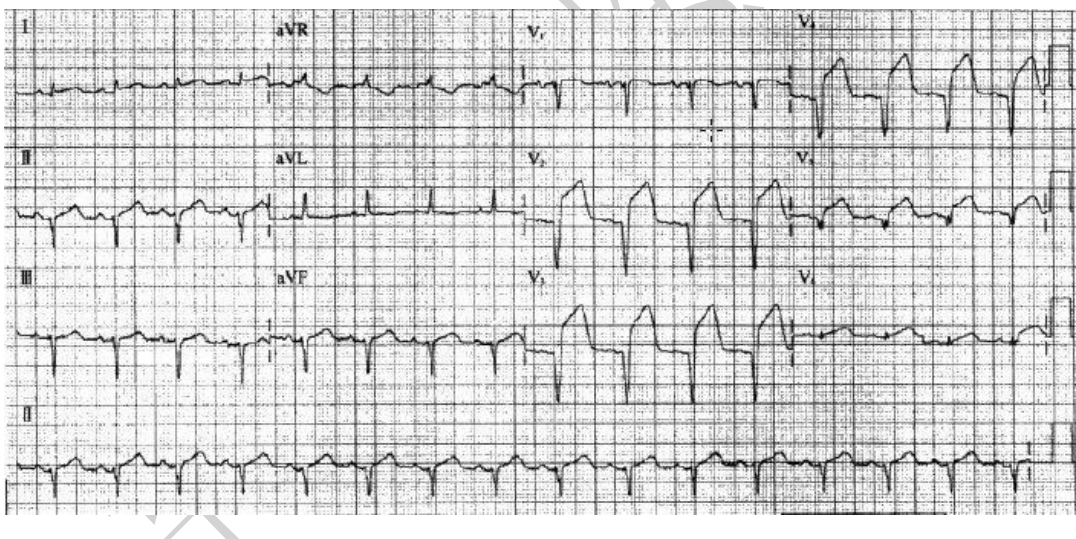
以下心电图诊断行为
<input checked="" type="radio"/> A. 急性心肌梗死
<input type="radio"/> B. 左房肥大
<input type="radio"/> C. 左束支传导阻滞
<input type="radio"/> D. 右束支传导阻滞
<input type="radio"/> E. 三度房室传导阻滞



模拟试题 18:


以下心电图诊断为
<input type="radio"/> A. 左束支传导阻滞
<input type="radio"/> B. 左房肥大
<input checked="" type="radio"/> C. 急性心肌梗死
<input type="radio"/> D. 右束支传导阻滞
<input type="radio"/> E. 三度房室传导阻滞


模拟试题 19:


以下心电图诊断行为
<input type="radio"/> A. 左束支传导阻滞
<input type="radio"/> B. 左房肥大
<input type="radio"/> C. 右束支传导阻滞
<input type="radio"/> D. 三度房室传导阻滞
<input checked="" type="radio"/> E. 急性心肌梗死


第二节 X 线平片影像诊断

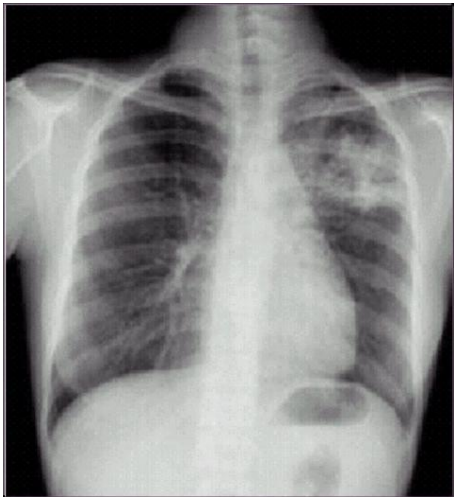
模拟试题 1:

	病史：患者女性，35岁，咳嗽、咳痰一天。 诊断为：
	<input type="radio"/> A. 大叶性肺炎
	<input type="radio"/> B. 小叶性肺炎
	<input type="radio"/> C. 浸润型肺结核
	<input type="radio"/> D. 周围型肺癌
<input checked="" type="radio"/> E. 正常胸部 X 线	


模拟试题 2:

	病史：女性，39岁，胸痛伴高热、咳嗽4天。诊断为：
	<input type="radio"/> A. 右肺结核
	<input type="radio"/> B. 右上肺癌
	<input checked="" type="radio"/> C. 右侧肺炎
	<input type="radio"/> D. 正常胸片
<input type="radio"/> E. 右侧胸腔积液	


模拟试题 3:

	病史：男性，24 岁，咳嗽无痰伴低热半月。 诊断为：
	<input type="radio"/> A. 左上肺炎
	<input type="radio"/> B. 左上支气管扩张
	<input checked="" type="radio"/> C. 左上浸润性肺结核
	<input type="radio"/> D. 正常胸片
<input type="radio"/> E. 左侧胸腔积液	


模拟试题 4:

	病史：男性，65 岁，咳嗽痰中带血 3 个月。 诊断为：
	<input type="radio"/> A. 右下肺炎
	<input type="radio"/> B. 右下包裹性积液
	<input type="radio"/> C. 正常胸片
	<input type="radio"/> D. 右下肺结核
<input checked="" type="radio"/> E. 右肺癌	


模拟试题 5:

	病史: 男性, 58 岁, 咳嗽痰中带血 3 个月。 诊断为:
	<input checked="" type="radio"/> A. 左肺中心型肺癌
	<input type="radio"/> B. 左肺周围型肺癌
	<input type="radio"/> C. 左肺肺结核
	<input type="radio"/> D. 左肺肺不张
<input type="radio"/> E. 左侧胸腔积液	

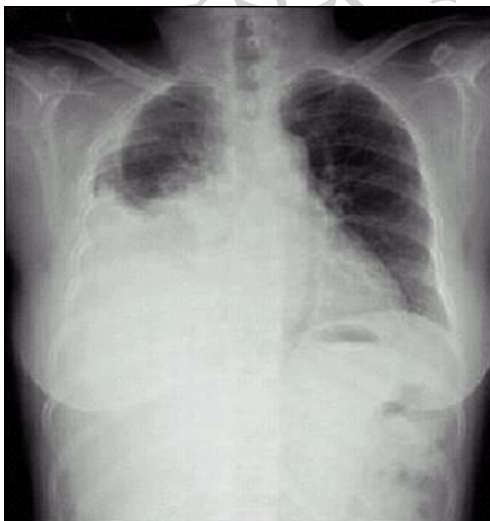
模拟试题 6:

	病史: 男性, 65 岁, 活动后胸闷 6 个月。 既往高血压病史 15 年。诊断为:
	<input checked="" type="radio"/> A. 靴型心
	<input type="radio"/> B. 梨型心
	<input type="radio"/> C. 普大型心脏
	<input type="radio"/> D. 正常心脏
<input type="radio"/> E. 以上都不是	


模拟试题 7:

	病史：男性，65 岁，突感胸闷气促 1 小时。 诊断为：
	<input checked="" type="radio"/> A. 右侧气胸
	<input type="radio"/> B. 右侧大叶性肺炎
	<input type="radio"/> C. 右侧胸腔积液
	<input type="radio"/> D. 肺结核
	<input type="radio"/> E. 右侧肺癌

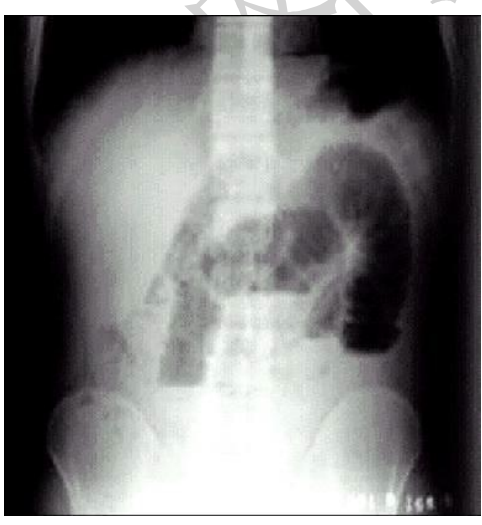
模拟试题 8:

	病史：女性，76 岁，胸闷伴呼吸困难 6 天。加重不能平卧 1 天。诊断为：
	<input checked="" type="radio"/> A. 右侧胸腔积液
	<input type="radio"/> B. 右下肺不张
	<input type="radio"/> C. 右下胸膜肥厚
	<input type="radio"/> D. 大叶性肺炎
	<input type="radio"/> E. 气胸


模拟试题 9:

	病史：患者，男性，61 岁，突发上腹痛 7 小时。诊断为：
	<input type="radio"/> A. 正常腹平片
	<input type="radio"/> B. 肠梗阻
	<input checked="" type="radio"/> C. 消化道穿孔
	<input type="radio"/> D. 肠结核
<input type="radio"/> E. 泌尿系阳性结石	


模拟试题 10:

	病史：男性 46 岁，腹胀、腹痛 3 天，停止排便。诊断为：
	<input type="radio"/> A. 肠结核
	<input type="radio"/> B. 正常腹平片
	<input type="radio"/> C. 消化道穿孔
	<input checked="" type="radio"/> D. 肠梗阻
<input type="radio"/> E. 以上均不是	

模拟试题 11:

	病史：男性，20岁，间断中上腹疼痛6小时。诊断为：
	<input type="radio"/> A. 正常腹平片
	<input type="radio"/> B. 消化道穿孔
	<input type="radio"/> C. 急性胆囊炎
	<input checked="" type="radio"/> D. 右侧肾结石
<input type="radio"/> E. 右侧输尿管结石	

模拟试题 12:

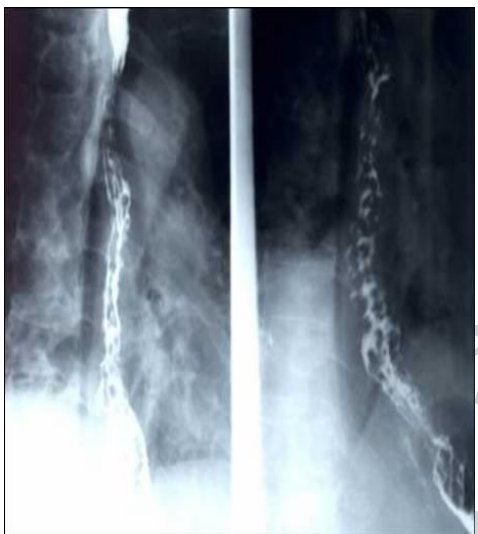
	病史：女性，25岁，阵发性腰部疼痛3天。诊断为：
	<input type="radio"/> A. 正常腹平片
	<input type="radio"/> B. 消化道穿孔
	<input type="radio"/> C. 急性胆囊炎
	<input type="radio"/> D. 右侧肾结石
<input checked="" type="radio"/> E. 右侧输尿管结石	

模拟试题 13:

	病史：男性，25 岁，摔伤半小时。 诊断为：
	<input type="radio"/> A. 肱骨髁上骨折
	<input type="radio"/> B. 尺骨鹰嘴骨折
	<input type="radio"/> C. 科雷氏骨折
	<input type="radio"/> D. 股骨颈骨折
<input checked="" type="radio"/> E. 胫腓骨骨折	

第三节 X线胃肠道造影影像诊断

模拟试题 1:

	病史：患者男性，66岁，呕血3天，肝硬化病史15年。诊断为：
	<input type="radio"/> A. 食管癌
	<input checked="" type="radio"/> B. 食道静脉曲张
	<input type="radio"/> C. 食管憩室
	<input type="radio"/> D. 食管异物
<input type="radio"/> E. 贲门失弛缓征	


模拟试题 2:

	病史：患者男性，66岁，进行性吞咽困难2个月。诊断为：
	<input checked="" type="radio"/> A. 食管癌
	<input type="radio"/> B. 食道静脉曲张
<input type="radio"/> C. 食管憩室	


	○D. 食管异物
	○E. 贲门失弛缓征

华图教育医时代


模拟试题 3:

	病史：男性，腹夜间痛，剑突下有压痛。 诊断为：
	<input checked="" type="radio"/> A. 十二指肠球部溃疡
	<input type="radio"/> B. 胃憩室
	<input type="radio"/> C. 胃溃疡
	<input type="radio"/> D. 胃炎
	<input type="radio"/> E. 溃疡型胃癌

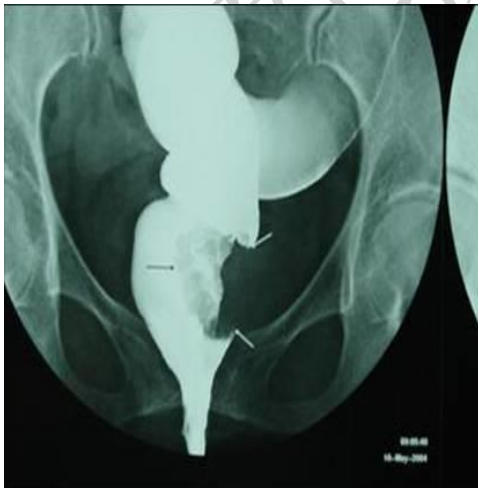
模拟试题 4:

	病史：女性，45岁，反复上腹痛6个月。 诊断为：
	<input type="radio"/> A. 胃炎
	<input checked="" type="radio"/> B. 胃小弯溃疡
	<input type="radio"/> C. 胃癌
	<input type="radio"/> D. 十二指肠溃疡
	<input type="radio"/> E. 胃憩室

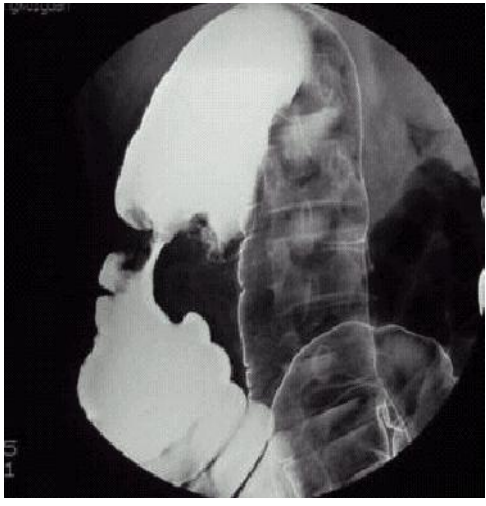
模拟试题 5:

	病史：女性，60 岁，上腹不适 5 个月，大便潜血阳性 3 个月。诊断为：
	<input type="radio"/> A. 十二指肠球部溃疡
	<input type="radio"/> B. 胃溃疡
	<input checked="" type="radio"/> C. 胃癌
	<input type="radio"/> D. 胃炎
<input type="radio"/> E. 消化道穿孔	

模拟试题 6:

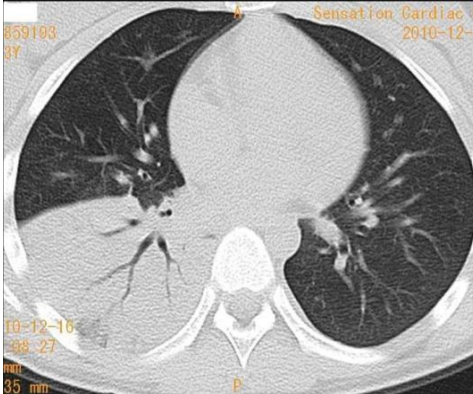
	病史：女性，52 岁，腹痛，大便带血，排便困难，消瘦。诊断为：
	<input checked="" type="radio"/> A. 直肠癌
	<input type="radio"/> B. 直肠息肉
	<input type="radio"/> C. 直肠憩室
	<input type="radio"/> D. 肠梗阻
<input type="radio"/> E. 结肠炎	

模拟试题 7:

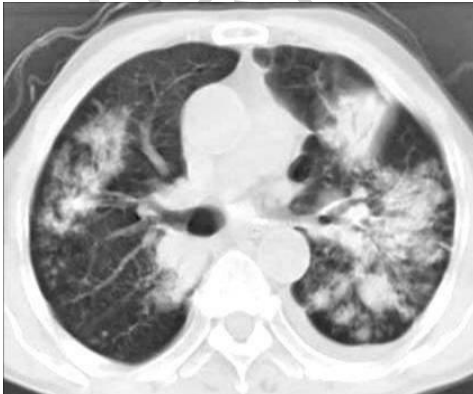
	病史：男性，53 岁，触及腹部包块 3 周。 诊断为：
	<input checked="" type="radio"/> A. 结肠癌
	<input type="radio"/> B. 肠结核
	<input type="radio"/> C. 溃疡性结肠炎
	<input type="radio"/> D. 正常腹平片
<input type="radio"/> E. 肠梗阻	

第四节 CT 影像诊断


模拟试题 1:

 <p>859193 37 Sensation Cardiac 6 2010-12-1 10-12-16 88.27 mm 35 mm</p>	<p>病史：男性，24 岁，发热伴咳嗽咳痰 3 天。 诊断为：</p> <p><input checked="" type="radio"/> A. 大叶性肺炎</p> <p><input type="radio"/> B. 小叶性肺炎</p> <p><input type="radio"/> C. 间质性肺炎</p> <p><input type="radio"/> D. 周围型肺癌</p> <p><input type="radio"/> E. 肺脓肿</p>
---------------------------------------------------------------------------------------------------------------------------------------------------------------------------------------	------------------------------------------------------------------------------------------------------------------------------------------------------------------------------------------------------------------------------------------------

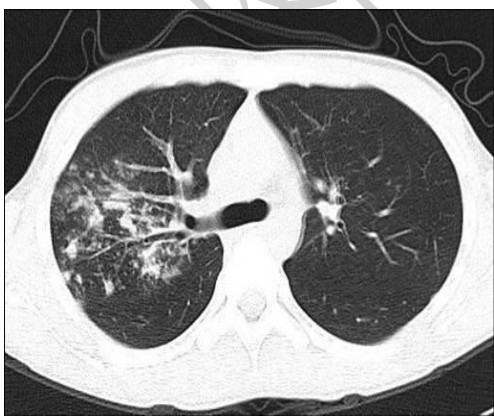
模拟试题 2:

	<p>病史：患者，男，7 岁，高热 3 天伴咳嗽、咳脓痰。诊断为：</p> <p><input type="radio"/> A. 大叶性肺炎</p> <p><input checked="" type="radio"/> B. 小叶性肺炎</p> <p><input type="radio"/> C. 间质性肺炎</p> <p><input type="radio"/> D. 周围型肺癌</p> <p><input type="radio"/> E. 肺脓肿</p>
-------------------------------------------------------------------------------------	----------------------------------------------------------------------------------------------------------------------------------------------------------------------------------------------------------------------------------------------


模拟试题 3:

	<p>病史：男性，22 岁，低热伴咳嗽 2 周。 诊断为：</p>
	<p><input type="radio"/> A. 右上肺肺炎</p>
	<p><input type="radio"/> B. 左上肺肺炎</p>
	<p><input checked="" type="radio"/> C. 左上肺肺结核</p>
	<p><input type="radio"/> D. 右上肺肺结核</p>
<p><input type="radio"/> E. 左上肺肺癌</p>	

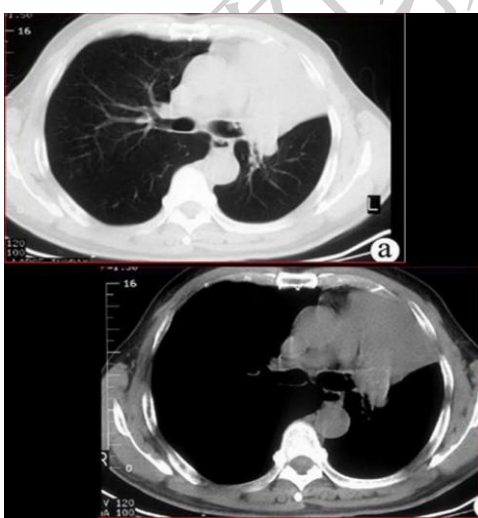
模拟试题 4:

	<p>病史：患者，男性，32 岁，低热 1 周，咳嗽、咳血痰。诊断为：</p>
	<p><input checked="" type="radio"/> A. 右肺浸润性肺结核</p>
	<p><input type="radio"/> B. 左肺浸润性肺结核</p>
	<p><input type="radio"/> C. 左肺周围型肺癌</p>
	<p><input type="radio"/> D. 右肺周围型肺癌</p>
<p><input type="radio"/> E. 左上肺肺癌</p>	

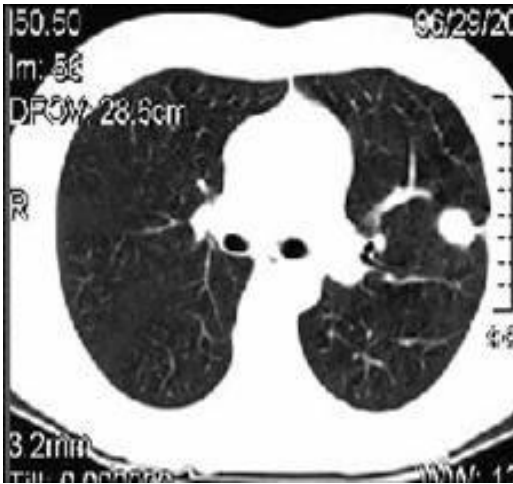
模拟试题 5:

	<p>病史：患者男，45 岁，咳嗽、低热、乏力半年余。诊断为：</p>
	<p><input type="radio"/> A. 右肺周围型肺癌</p>
	<p><input type="radio"/> B. 左肺周围型肺癌</p>
	<p><input type="radio"/> C. 左肺小叶性肺炎</p>
	<p><input type="radio"/> D. 右肺小叶性肺炎</p>
<p><input checked="" type="radio"/> E. 右肺结核球</p>	

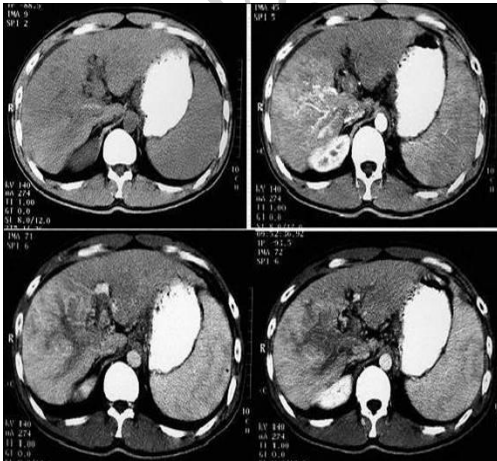
模拟试题 6:

	<p>病史：男性，65 岁，咳嗽间断咯血 1 周。诊断为：</p>
	<p><input checked="" type="radio"/> A. 左肺中心型肺癌</p>
	<p><input type="radio"/> B. 右肺中心型肺癌</p>
	<p><input type="radio"/> C. 左肺周围型肺癌</p>
	<p><input type="radio"/> D. 右肺周围性肺癌</p>
<p><input type="radio"/> E. 大叶性肺炎</p>	

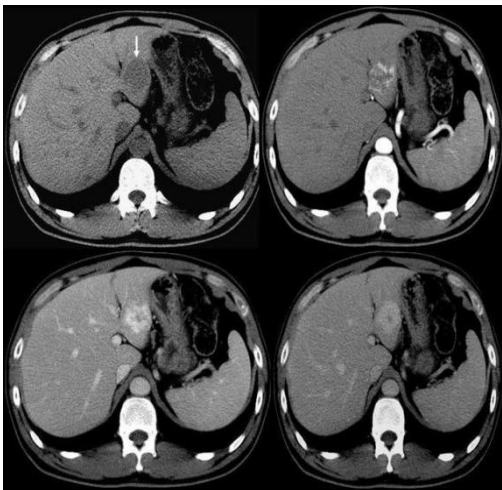
模拟试题 7:

 <p>150.50 Im: 53 DFOV: 23.6cm R 3.2mm 96/29/20</p>	<p>病史: 男性, 62 岁, 咳嗽间断咯血 5 周。 诊断为:</p>
	<p><input type="radio"/> A. 左肺中心型肺癌</p>
	<p><input type="radio"/> B. 右肺中心型肺癌</p>
	<p><input checked="" type="radio"/> C. 左肺周围型肺癌</p>
	<p><input type="radio"/> D. 右肺周围性肺癌</p>
	<p><input type="radio"/> E. 大叶性肺炎</p>

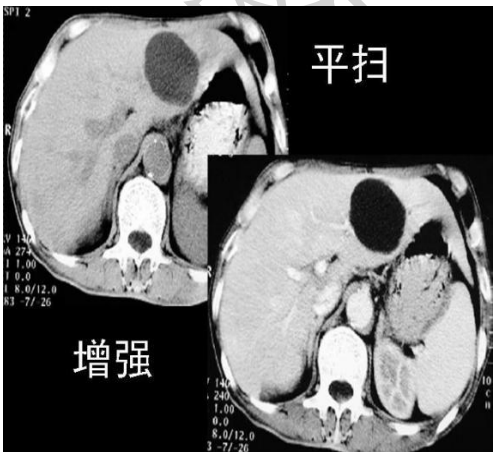
模拟试题 8:

	<p>病史: 男性, 56 岁, 右上腹疼痛伴消瘦 2 月。诊断为:</p>
	<p><input checked="" type="radio"/> A. 原发性肝癌</p>
	<p><input type="radio"/> B. 继发性肝癌</p>
	<p><input type="radio"/> C. 肝血管瘤</p>
	<p><input type="radio"/> D. 肝囊肿</p>
	<p><input type="radio"/> E. 肝硬化</p>

模拟试题 9:

	病史：女性，36 岁，右上腹胀痛 3 月。 诊断为：
	<input type="radio"/> A. 原发性肝癌
	<input type="radio"/> B. 继发性肝癌
	<input checked="" type="radio"/> C. 肝血管瘤
	<input type="radio"/> D. 肝囊肿
<input type="radio"/> E. 肝硬化	

模拟试题 10:

	病史：女性，36 岁，右上腹胀痛 3 月。 诊断为：
	<input type="radio"/> A. 原发性肝癌
	<input type="radio"/> B. 继发性肝癌
	<input type="radio"/> C. 肝血管瘤
	<input checked="" type="radio"/> D. 肝囊肿
<input type="radio"/> E. 肝硬化	

华图教育旗下专业品牌



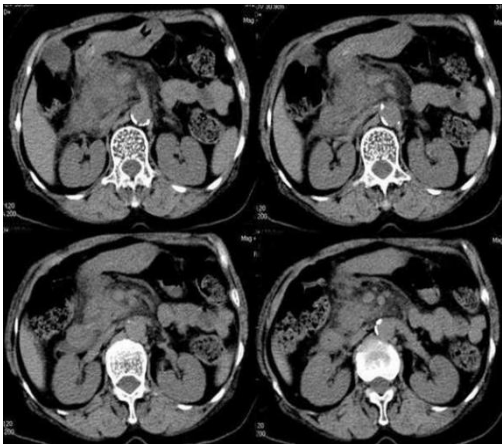
专注医考 精于辅导

华图教育医时代

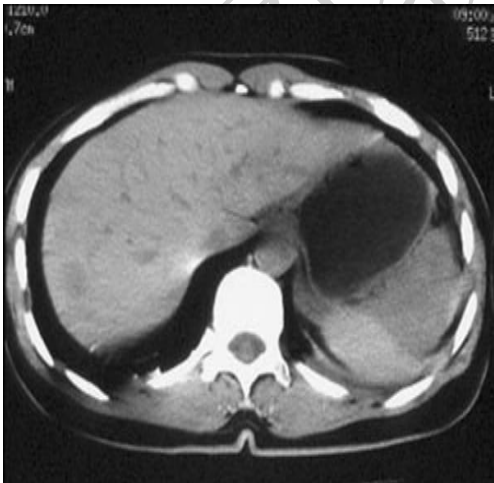
医考微学堂公众号 ID: ykwxt2017

执业医师资格证交流群: 580085603


模拟试题 11:

	病史：男性，25 岁，酒后上腹痛 8 小时。 诊断为：
	<input type="radio"/> A. 原发性肝癌
	<input type="radio"/> B. 肝破裂
	<input type="radio"/> C. 脾破裂
	<input checked="" type="radio"/> D. 急性胰腺炎
<input type="radio"/> E. 肾损伤	

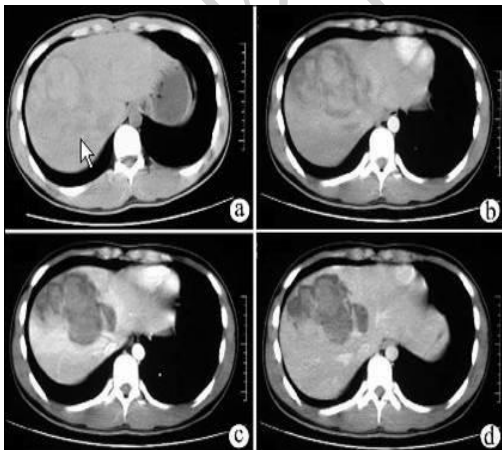
模拟试题 12:

	病史：男，35 岁，跌倒致左上腹痛半小时。诊断为：
	<input type="radio"/> A. 原发性肝癌
	<input type="radio"/> B. 肝破裂
	<input checked="" type="radio"/> C. 脾破裂
	<input type="radio"/> D. 急性胰腺炎
<input type="radio"/> E. 肾损伤	

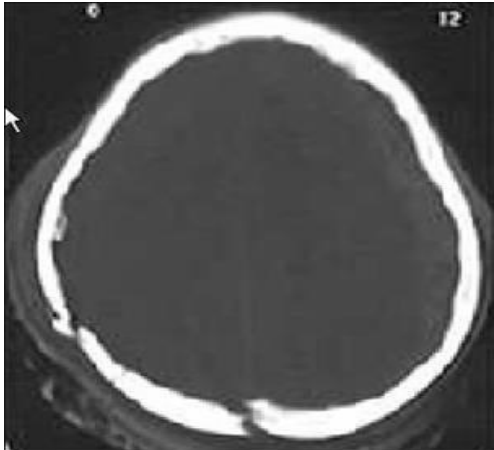
模拟试题 13:

	病史：女，21岁，胸腹部被撞伤半小时。 诊断为：
	<input type="radio"/> A. 原发性肝癌
	<input type="radio"/> B. 肝破裂
	<input type="radio"/> C. 脾破裂
	<input type="radio"/> D. 急性胰腺炎
<input checked="" type="radio"/> E. 肾被膜下血肿	

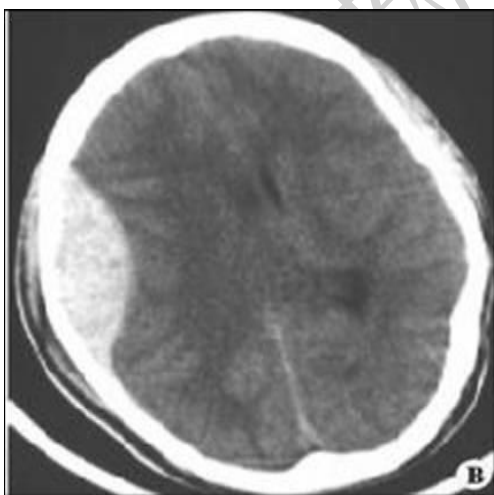
模拟试题 14:

	病史：女，35岁，胸腹部被撞伤1小时。 诊断为：
	<input type="radio"/> A. 左肾被膜下血肿
	<input type="radio"/> B. 肝破裂
	<input type="radio"/> C. 脾破裂
	<input type="radio"/> D. 小肠破裂
<input checked="" type="radio"/> E. 肋骨骨折	

模拟试题 15:

	病史：男，49岁，车祸后头痛3小时。 诊断为：
	<input checked="" type="radio"/> A. 颅骨骨折
	<input type="radio"/> B. 硬膜外血肿
	<input type="radio"/> C. 硬膜下血肿
	<input type="radio"/> D. 急性脑出血
<input type="radio"/> E. 急性脑梗死	

模拟试题 16:

	病史：男，21岁，头外伤后昏迷4小时。 诊断为：
	<input type="radio"/> A. 颅骨骨折
	<input type="radio"/> B. 硬膜下血肿
	<input checked="" type="radio"/> C. 硬膜外血肿
	<input type="radio"/> D. 脑出血
<input type="radio"/> E. 脑梗死	

华图教育旗下专业品牌




专注医考 精于辅导

华图教育医时代


医考微学堂公众号 ID: ykwxt2017

执业医师资格证交流群: 580085603

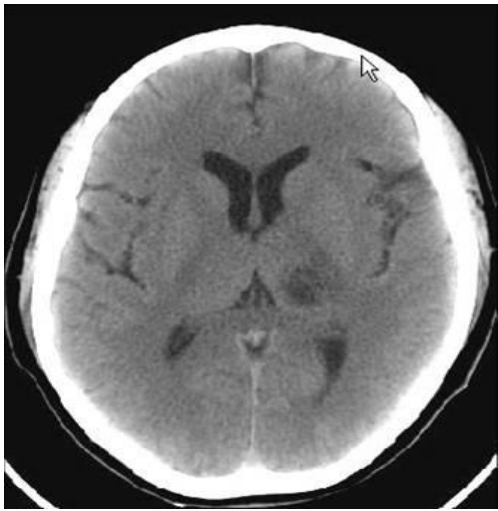
模拟试题 17:

	病史：女，58 岁，外伤后头痛头晕 1 小时。诊断为：
	<input type="radio"/> A. 颅骨骨折
	<input checked="" type="radio"/> B. 硬膜下血肿
	<input type="radio"/> C. 硬膜外血肿
	<input type="radio"/> D. 脑出血
<input type="radio"/> E. 脑梗死	

模拟试题 18:


	病史：男，55 岁，左侧肢体偏瘫 4 小时，曾有高血压病史 10 年。诊断为：
	<input type="radio"/> A. 颅骨骨折
	<input type="radio"/> B. 硬膜下血肿
	<input type="radio"/> C. 硬膜外血肿
	<input checked="" type="radio"/> D. 脑出血
<input type="radio"/> E. 脑梗死	

模拟试题 19:

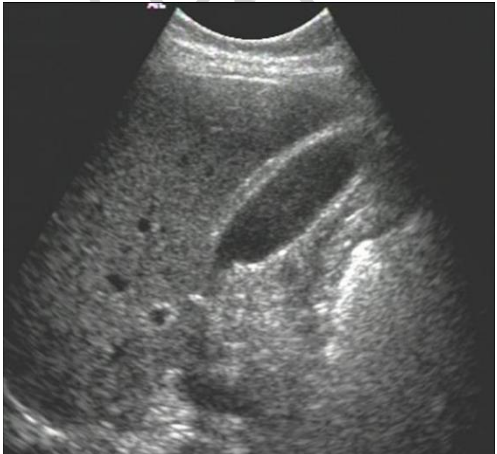
	病史：男，70岁，晨起发现肢体乏力、跌倒伴语言不清1周。诊断为：
	<input type="radio"/> A. 颅骨骨折
	<input type="radio"/> B. 硬膜下血肿
	<input type="radio"/> C. 硬膜外血肿
	<input type="radio"/> D. 脑出血
<input checked="" type="radio"/> E. 脑梗死	

第五节 超声诊断

模拟试题 1:

 <p>C37-4.4 32Hz</p>	<p>病史：女性，65岁，呕血3天。肝炎病史15年。诊断为：</p>
	<p><input checked="" type="radio"/> A. 肝硬化</p>
	<p><input type="radio"/> B. 胆囊炎</p>
	<p><input type="radio"/> C. 胆囊结石</p>
	<p><input type="radio"/> D. 肾结石</p>
	<p><input type="radio"/> E. 肝癌</p>

模拟试题 2:

	<p>病史：女性，45岁，右上腹部胀痛，食欲不振，近2日不能进食。诊断为：</p>
	<p><input type="radio"/> A. 肝硬化</p>
	<p><input checked="" type="radio"/> B. 胆囊炎</p>
	<p><input type="radio"/> C. 胆囊结石</p>
	<p><input type="radio"/> D. 肾结石</p>

华图教育旗下专业品牌

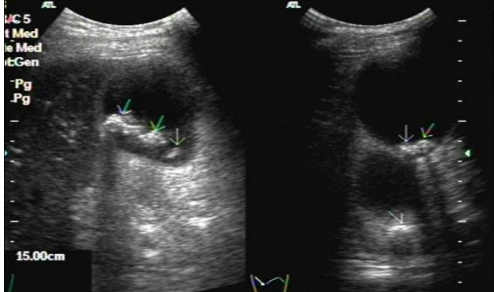


专注医考 精于辅导


	OE. 肝癌
--	--------

华图教育医时代

模拟试题 3:

	病史：男，50岁，1天前进油腻食物后右上腹部不适。诊断为：
	<input type="radio"/> A. 肝硬化
	<input type="radio"/> B. 胆囊炎
	<input checked="" type="radio"/> C. 胆囊结石
	<input type="radio"/> D. 肾结石
<input type="radio"/> E. 肝癌	

模拟试题 4:

	病史：男，35岁，右腰部不适1周，突发右腰部剧痛1天。诊断为：
	<input type="radio"/> A. 肝硬化
	<input type="radio"/> B. 胆囊炎
	<input type="radio"/> C. 胆囊结石
	<input checked="" type="radio"/> D. 肾结石
<input type="radio"/> E. 肝癌	

华图教育旗下专业品牌



专注医考 精于辅导

华图教育医时代

医考微学堂公众号 ID: ykwxt2017

执业医师资格证交流群: 580085603